CAPÍTULO 39

TAQUIARRITMIAS

Ángel Luis Miracle Blanco

1. INTRODUCCIÓN Y DEFINICIÓN

Se establece por convención un límite a partir de 100 lpm para considerar la existencia de taquiarritmia. No consideramos taquiarritmia la taquicardia sinusal que aparece de modo apropiado en situaciones clínicas de gasto cardíaco aumentado.

2. ETIOLOGÍA Y CLASIFICACIÓN

2.1. POR SU PRESENTACIÓN

Denominamos *taquicardias sostenidas* a aquellas con una duración superior a 30 s que producen colapso hemodinámico. En el resto de casos hablamos de *taquicardias no sostenidas.*

2.2. POR SU ORIGEN

2.2.1. Taquicardias supraventriculares

Son aquellas que requieren para su mantenimiento estructuras proximales al haz de His (nodo auriculoventricular [NAV] y/o aurículas). El QRS generalmente es estrecho ya que la activación de los ventrículos se realiza por el tejido específico de conducción. En ocasiones el QRS puede ser ancho, como en pacientes con un bloqueo de rama previo, en los que desarrollan un bloqueo de rama funcional por efecto de la taquicardia o en los que tienen una vía accesoria con conducción anterógrada durante la taquicardia.

2.2.1.1. Fibrilación auricular y *flutter* auricular

Ver capítulo específico.

2.2.1.2. Taquicardias paroxísticas supraventriculares

Comprenden varias entidades que comparten un comportamiento clínico con inicio y fin brusco y terminación con maniobras vagales o con infusión de adenosina o adenosín trifosfato (ATP). Son taquicardias benignas, aunque pueden limitar la calidad de vida si son muy recidivantes.

- Taquicardia por reentrada intranodal: predominio en mujeres y en edades medias y avanzadas de la vida. En su forma “común” (la más frecuente), la onda P está oculta en el QRS o aparece deformando la porción terminal del mismo (pseudo r´ en V1 o pseudo S en derivaciones de la cara inferior) **(figura 1)**. Con frecuencia el paciente describe irradiación al cuello de las palpitaciones. En su forma “atípica” el intervalo RP es más largo y la onda P se reconoce inscrita en la onda T (como ocurre en la ortodrómica).
- Taquicardia ortodrómica: predominio en varones, con aparición de la clínica desde edades jóvenes. El intervalo RP en taquicardia es corto aunque no tanto como en la intranodal común, siendo la onda P generalmente visible tras el QRS **(figura 2)**. Requiere la presencia de una vía accesoria con conducción retrógrada. Si la vía accesoria tiene además conducción anterógra-

da, se observará preexcitación en el ecocardiograma (ECG) fuera de taquicardia, encuadrándose dentro del síndrome de Wolff-Parkinson-White (WPW). Si la vía accesoria tiene conducción retrógrada exclusiva, se denomina *vía accesoria oculta.*

- Taquicardia auricular: se encuadra dentro de las taquicardias paroxísticas supraventriculares (TPSV), subgrupo de taquicardias auriculares con origen focal que responden a adenosina o a maniobras vagales. En el ECG el intervalo RP es largo en la mayoría de ocasiones.

Figura 1. Panel superior: taquicardia de QRS estrecho regular con RP corto a 150 lpm (intranodal común). Panel inferior: ritmo sinusal. La comparación entre ambos registros permite identificar en el panel superior una onda P retrógrada como una pseudo onda S.

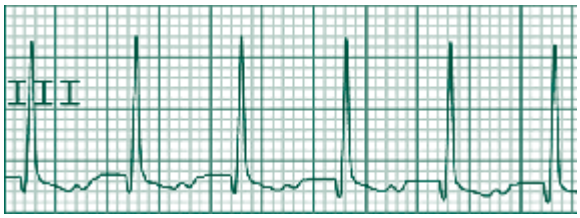

Figura 2. Taquicardia ortodrómica. Se identifica una onda P separada del QRS deformando la onda T.

2.2.1.3. Taquicardias auriculares

Son aquellas que requieren únicamente estructuras auriculares para su mantenimiento, obviando la participación del NAV. El intervalo RP suele ser largo (> PR) **(figura 6)**. En situaciones clínicas de aumento del tono adrenérgico, pueden observarse taquicardias con ondas P de más de 2 morfologías, denominándose *taquicardias auriculares multifocales*.

2.2.1.4. Síndrome de Wolff-Parkinson-White

Se debe a la presencia de una vía accesoria con capacidad de conducción anterógrada (presente en el ECG como un PR corto y onda δ, con un grado variable de ensanchamiento del QRS) **(figura 3)** junto con taquicardias. Potencialmente origina taquicardias ortodrómicas (las más frecuentes), taquicardias supraventriculares (TSV) preexcitadas, taquicardias antidrómicas y fibrilación auricular (FA) preexcitada. Esta última tiene un aspecto en el ECG muy característico, con complejos

QRS anchos de duración variable e irregulares y con frecuencia cardíaca muy elevada, con un riesgo potencial de degeneración en fibrilación ventricular (FV). El riesgo vital atribuible en los pacientes con WPW se estima bajo, siendo anecdótico en los pacientes con preexcitación asintomática.

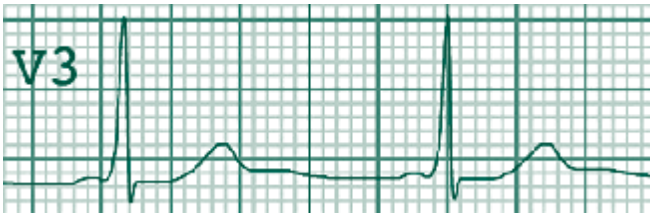

Figura 3. Preexcitación ventricular: intervalo PR corto (100 ms), onda δ (empastamiento inicial en el complejo QRS) y QRS levemente ensanchado (100 ms).

2.2.2. Taquicardias ventriculares

No requieren estructuras proximales al haz de His para su mantenimiento. El QRS es ancho ya que la activación ventricular suele ser ajena al tejido específico de conducción. Por su presentación electrocardiográfica se dividen en taquicardias ventriculares monomorfas (TVM) (QRS iguales entre sí) y taquicardias ventriculares polimorfas (TVP) (con cambio en la morfología del QRS de latido a latido).

2.2.2.1. Monomorfas

- Idiopáticas: aparecen en pacientes sin cardiopatía estructural y no tienen impacto sobre el pronóstico vital. La forma más frecuente es la denominada *taquicardia ventricular* (TV) de tracto de salida, con un QRS predominantemente negativo en V1 y positivo en derivaciones de la cara inferior. Los pacientes suelen tener fuera de TV extrasístoles frecuentes con la misma morfología que la taquicardia. Pueden cardiovertir con adenosina, por lo que a veces se denominan *TV adenosín sensibles.* Otra forma menos frecuente es la TV fascicular, con QRS predominantemente positivo en V1 y negativo en derivaciones de la cara inferior.
- Asociadas con infarto crónico: son las más frecuentes y complican el pronóstico, especialmente en casos con disfunción ventricular. No presentan un patrón ECG específico, dependiendo su morfología de la localización de la taquicardia **(figura 7**). Su mecanismo es una reentrada en relación con la cicatriz miocárdica.
- Asociadas con otras cardiopatías: miocardiopatía dilatada no isquémica, miocardiopatía arritmogénica del ventrículo derecho, posventriculotomía, cardiopatía chagásica, sarcoidosis, etc.

2.2.2.2. Polimorfas

- Asociadas a QT largo: presentan un aspecto ECG típico helicoidal (TV en torsión de puntas [*torsade de pointes*]) **(figura 4)**. El QT puede prolongarse por una alteración genética en los canales iónicos transmembrana (síndrome de QT largo congénito) o de forma adquirida (alteraciones iónicas, fármacos, isquemia).
- Asociadas a síndrome de Brugada: debido a mutaciones en canales iónicos transmembrana, con herencia autosómica dominante y predominio por el sexo masculino y asociadas con muerte súbita en torno a la cuarta década de la vida. El ECG basal presenta un patrón típico (a menudo evanescente) con elevación del ST > 2 mm en precordiales derechas, con onda T

negativa **(figura 5)**. Puede consultarse en **www.brugadadrugs.org** alguno de los aspectos más relevantes de esta entidad, así como descargarse un documento con recomendaciones para los pacientes, incluyendo los fármacos que deben evitar.

- TV catecolaminérgica: secundaria a mutaciones en canales iónicos intracelulares, con herencia autosómica dominante y debut clínico desde la infancia.
- Asociadas a cardiopatía estructural: miocardiopatía dilatada isquémica, no isquémica, hipertrófica…

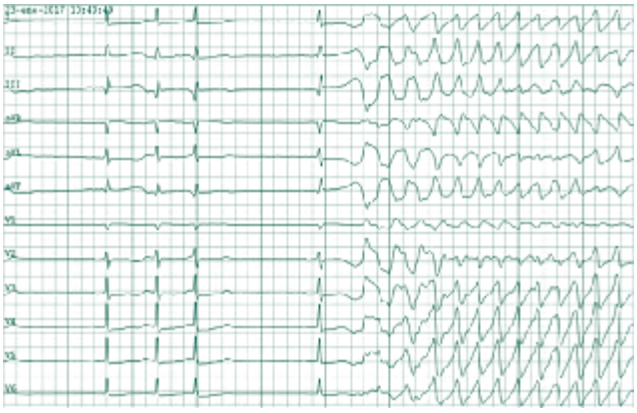

Figura 4. Síndrome de QTc largo adquirido. Puede observarse una gran prolongación del intervalo QT del complejo que sigue a una pausa de 1,9 s, seguido inmediatamente de una TVP con alternancia periódica en la polaridad de los complejos QRS (*torsade de pointes*).

Figura 5. Patrón ecocardiográfico de Brugada tipo 1: elevación del punto J de 7 mm en V2, seguido de un segmento ST lentamente, que terminan con una onda T negativa.

3. MANIFESTACIONES CLÍNICAS

Aunque el síntoma cardinal de las taquicardias lo constituyen las palpitaciones, los pacientes pueden percibirlas también como sensación de opresión torácica, disnea o mareo. La tolerancia clínica puede ser mala, especialmente en los pacientes con cardiopatía o con fre-

cuencias cardíacas muy elevadas, en los que la taquicardia puede desencadenar episodios de angina, insuficiencia cardíaca, síncope e incluso *shock.* No obstante, la situación hemodinámica no debe emplearse para establecer el origen supra- o ventricular de una taquicardia de QRS ancho.

4. DIAGNÓSTICO Y PRUEBAS COMPLEMENTARIAS

Se debe evaluar inicialmente la tolerancia hemodinámica (frecuencia cardíaca, tensión arterial, oxigenación, perfusión periférica y estatus mental). Es fundamental documentar con un ECG de 12 derivaciones la taquicardia, así como los cambios que se produzcan en el ritmo tanto espontáneamente como en respuesta a maniobras diagnóstico-terapéuticas. Esto supone una información de gran valor para el diagnóstico y manejo agudo y a largo plazo.

La historia clínica debe orientarse a la identificación de cardiopatía estructural (de especial interés en las taquicardias de QRS ancho, como veremos a continuación). En cuanto a las exploraciones complementarias, el ECG del paciente fuera de taquicardia nos puede aportar claves diagnósticas: presencia de ondas Q, preexcitación, intervalo QT corregido largo, patrón ECG de Brugada y bloqueo de rama. La analítica ayudará a detectar situaciones de alto gasto cardíaco como posibles desencadenantes de la taquicardia (anemia, infección, hipertiroidismo, embarazo) y alteraciones iónicas con riesgo proarrítmico (hipopotasemia, hipomagnesemia). En cuanto a la determinación de marcadores de daño miocárdico (especialmente troponina T o I), debemos recordar que no son específicos de los síndromes coronarios agudos, especialmente fuera de un contexto clínico compatible y en presencia de una causa alternativa para su elevación, como la propia taquicardia.

4.1. TAQUICARDIA DE QRS ESTRECHO REGULAR

Deben realizarse maniobras vagales (maniobra de Valsalva, masaje del seno carotídeo). En caso de no haber respuesta, se administrarán bolos incrementales de adenosina (de 6 en 6 mg), ATP (de 10 en 10 mg) u otros fármacos frenadores del NAV (calcioantagonistas no dihidropiridínicos, betabloqueantes). Si se obtiene terminación de la taquicardia, estamos ante una TPSV. En caso contrario, el bloqueo transitorio del NAV nos facilitará el diagnóstico en función de la actividad auricular observada (taquicardia auricular, *flutter,* FA…) **(figura 6)**.

4.2. TAQUICARDIA DE QRS ANCHO REGULAR

Lo más probable es que se trate de una TV (80 %), especialmente si existe antecedente de cardiopatía (90 %), sobre todo IAM crónico (98 %) **(figura 7)**.

Existe una infinidad de criterios electrocardiográficos para el diagnóstico diferencial, de los que exponemos algunos de fácil aplicabilidad en la **tabla 1**. Una vez más, la situación hemodinámica no debe emplearse para establecer el origen supra- o ventricular de una taquicardia de QRS ancho.

5. TRATAMIENTO

En cualquier taquicardia con mala tolerancia hemodinámica el tratamiento de elección es la cardioversión eléctrica (CVE) urgente. Existen excepciones a la regla, como las taquicardias con inicio y terminación espontáneos repetitivos, en los que es esperable una recidiva inmediata tras un intento de cardioversión. Tampoco será el objetivo terapéutico la cardioversión en aquellas taquicardias que sean la consecuencia y no la causa de la inestabilidad hemodinámica (como una FA rápida en un paciente con *shock* hemorrágico).

Figura 6. Panel superior: taquicardia de QRS estrecho regular con RP largo a 230 lpm. Panel inferior: respuesta a la administración de 6 mg de adenosina i.v., ensanchamiento inicial de los QRS (sin valor diagnóstico) sin interrupción de la taquicardia, seguido de bloqueo transitorio de la conducción AV, que permite identificar una taquicardia auricular. Al final del trazado se ha recuperado la conducción AV, continuando la conducción AV 1:1.

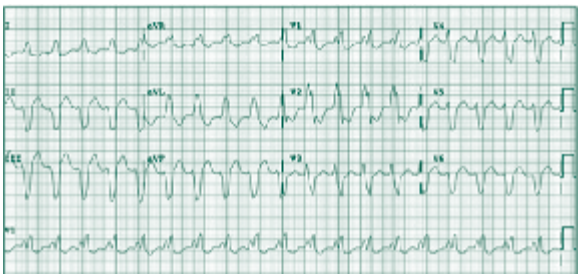

Figura 7. Taquicardia de QRS ancho regular (200 ms), con imagen de bloqueo de la rama derecha, a 140 lpm. Además de presentar varios criterios electrocardiográficos de taquicardia ventricular, el paciente era portador de una miocardiopatía dilatada isquémica.

Tabla 1. **Criterios electrocardiográficos que sugieren taquicardia ventricular**

A FAVOR DE TV	
RELACIÓN A-V	• Latidos de fusión • Capturas supraventriculares • Disociación A-V
DURACIÓN DEL QRS	• > 160 ms si hay imagen de BRI • > 140 ms si hay imagen de BRD
EJE QRS	• Eje izquierdo + imagen de BRD • Eje derecho + imagen de BRI • Desviación extrema derecha
MORFOLOGÍA DEL QRS	• Imagen de BRD: R monofásica o R > 40 ms en V1. • Imagen de BRI: R > 40 ms en V1-V2, RS > 70 ms (a menudo con melladura) • Ausencia de complejos RS en precordiales • Concordancia del QRS en precordiales (todos positivos o todos negativos) • QRS más estrecho durante taquicardia que el QRS basal

BRD: bloqueo de la rama derecha; BRI: bloqueo de la rama izquierda; TV: taquicardia ventricular.

5.1. TAQUICARDIAS SUPRAVENTRICULARES

5.1.1. Fibrilación auricular y *flutter* auricular

Ver capítulo específico.

5.1.2. Taquicardia paroxística supraventricular

El proceso diagnóstico de las TPSV (maniobras vagales, ATP/adenosina, frenadores del NAV) supone en sí mismo su tratamiento. Las maniobras diagnósticas deben realizarse en decúbito supino. En la maniobra de Valsalva, el paciente debe aumentar la presión intratorácica contra la glotis cerrada entre 10 y 30 s. Para realizar el masaje del seno carotídeo (tanto derecho como izquierdo y siempre que se haya descartado la presencia de soplo o accidente isquémico cerebral reciente), debe aplicarse una presión firme y constante durante 5 a 10 s. La administración de adenosina o ATP debe ser en bolo rápido seguido de un lavado rápido de la vía con suero salino fisiológico. Se recomienda emplear la vía periférica más proximal disponible y siempre documentar con ECG toda la maniobra. Como tratamiento de segunda línea en caso de ineficacia, pueden considerarse la CVE programada, los calcioantagonistas no dihidropiridínicos i.v o los betabloqueantes i.v.

5.1.3. Taquicardia auricular

Las taquicardias auriculares que no responden a adenosina pueden cardiovertir bajo tratamiento con betabloqueantes o calcioantagonistas no dihidropiridínicos i.v. o amiodarona de segunda elección. En caso de no cardiovertir, estos fármacos pueden reducir la frecuencia ventricular, mejorando la tolerancia clínica de la arritmia. En el caso de la taquicardia auricular multifocal, frecuentemente asociada a situaciones de descarga adrenérgica, el tratamiento debe dirigirse al proceso causal, siendo de ayuda de nuevo los fármacos frenadores (se ha descrito la eficacia del verapamilo o del metoprolol i.v.).

5.1.4. Fibrilación auricular preexcitada

La respuesta ventricular puede ser tan rápida que existe el riesgo de degenerar en FV. A diferencia del resto de arritmias supraventriculares, está absolutamente contraindicado el uso de frenadores del NAV, incluyendo la amiodarona. Están indicados fármacos antiarrítmicos con efecto directo sobre la vía accesoria (grupo I: procainamida, lidocaína, flecainida, propafenona) y eventualmente sobre la FA. La CVE, sea electiva o como medida de emergencia, es siempre una buena opción.

5.2. TAQUICARDIAS VENTRICULARES

5.2.1. Monomorfas

Si persisten dudas sobre si nos encontramos ante una TV, debemos manejarla como si así fuera. En pacientes sin cardiopatía, en los que se contempla la posibilidad de una TSV, puede probarse con maniobras vagales o frenadores del NAV. Los fármacos indicados son la procainamida o la amiodarona, siendo desaconsejable en general el empleo combinado de antiarrítmicos. Está contraindicado el uso del verapamilo. Las TV idiopáticas de tracto de salida responden a betabloqueantes.

5.2.2. Polimorfas

La tolerancia hemodinámica suele ser mala, por lo que suelen requerir CVE urgente (con choque no sincronizado en caso de ausencia de pulso o imposibilidad de sincronización). Debe buscarse el trastorno causal para poder aplicar lo antes posible un tratamiento específico.

En los casos asociados a QT largo, debe investigarse la presencia de isquemia, alteraciones iónicas y fármacos asociados. Está indicado el sulfato de magnesio i.v. (independientemente de sus niveles plasmáticos). Los betabloqueantes pueden prevenir las recidivas, excepto en los casos en los que se identifique la bradicardia como desencadenante inmediato.

En el síndrome de Brugada debe evitarse el uso de fármacos antiarrítmicos y debe tratarse de forma agresiva la fiebre (que en ocasiones puede desencadenar una tormenta arrítmica en estos pacientes). El tratamiento de la tormenta arrítmica en este caso es la isoprenalina.

6. DESTINO DEL PACIENTE

Los pacientes con TPSV pueden ser dados de alta para completar el estudio en las consultas externas de Cardiología (exceptuando los casos de FA preexcitada, que requieren valoración especializada durante el ingreso). Puede iniciarse empíricamente tratamiento preventivo con frenadores del NAV o antiarrítmicos si el paciente refiere recidivas frecuentes.

Todo paciente con TV debe ser valorado por el cardiólogo antes del alta, siendo imprescindible la realización de un ecocardiograma para investigar la presencia de cardiopatía subyacente.

Puntos clave/recuerda

- La situación hemodinámica no debe emplearse para establecer el origen supra- o ventricular de una taquicardia de QRS ancho.
- En cualquier taquicardia con mala tolerancia hemodinámica el tratamiento de elección es la CVE urgente. Existen excepciones a la regla, como las taquicardias con inicio y terminación espontáneos repetitivos, en los que es esperable una recidiva inmediata tras un intento de cardioversión. Tampoco será el objetivo terapéutico la cardioversión en aquellas taquicardias que sean la consecuencia y no la causa de la inestabilidad hemodinámica (como una FA rápida en un paciente con *shock* hemorrágico).
- Si existen dudas sobre si nos encontramos ante una TV, debemos manejarla como si así fuera.
- Es desaconsejable en general el empleo combinado de antiarrítmicos. Está contraindicado el uso del verapamilo.
- En los casos de TV asociados a QT largo, debe investigarse la presencia de isquemia, alteraciones iónicas y fármacos asociados. Está indicado el sulfato de magnesio i.v. (independientemente de sus niveles plasmáticos).
- En el síndrome de Brugada debe evitarse el uso de fármacos antiarrítmicos y debe tratarse de forma agresiva la fiebre. El tratamiento de la tormenta arrítmica en este caso es la isoprenalina.

ALGORITMO

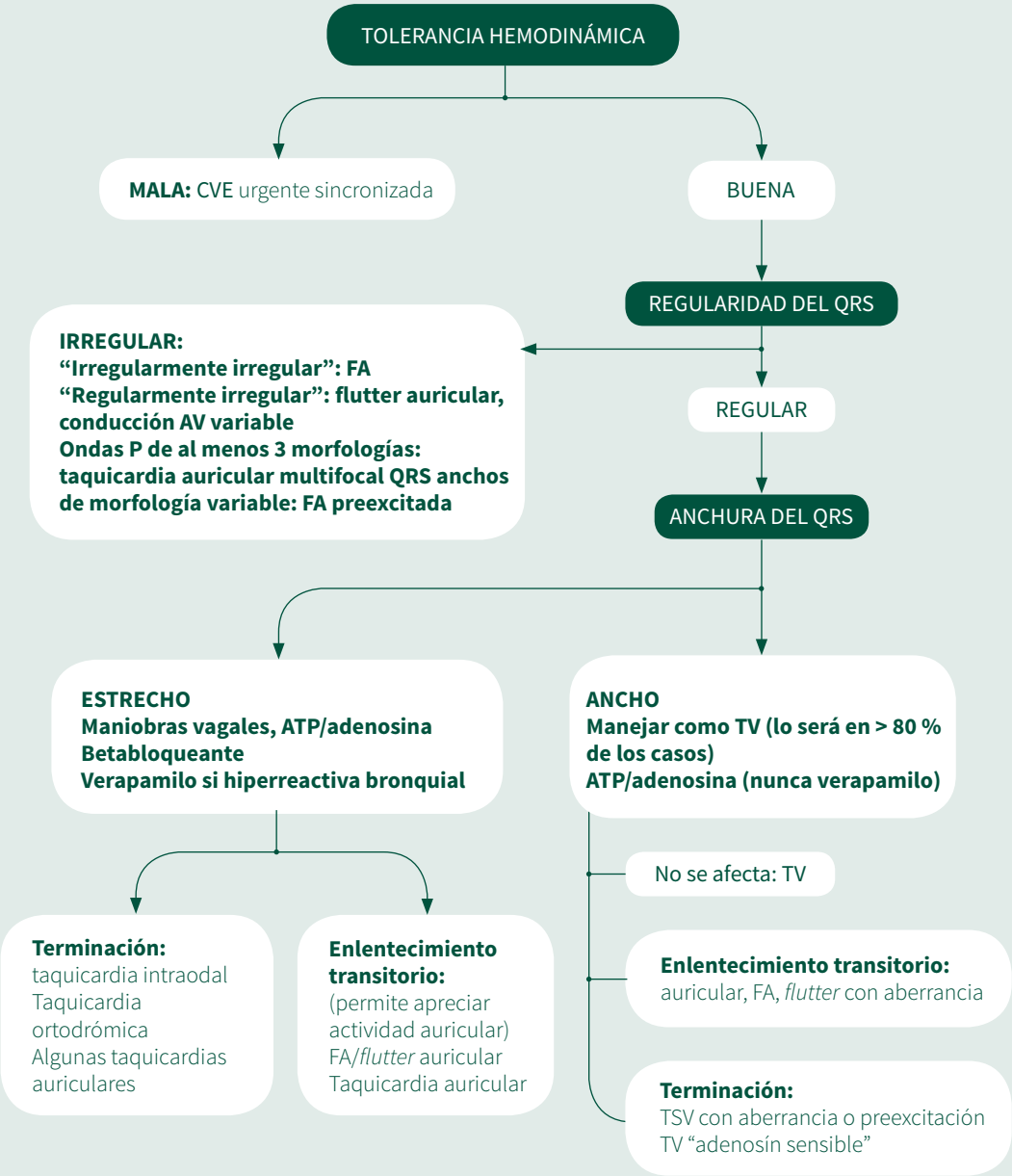

ATP: adenosín trifosfato; AV: auriculoventricular; CVE: cardioversión eléctrica; FA: fibrilación auricular; TSV: taquicardia supraventricular; TV: taquicardia ventricular.